

Dermatologie: Die Renaissance der Radiotherapie

Stephan Lautenschlager

Dermatologisches Ambulatorium des Stadtspitals Triemli, Zürich

Die dermatologische Radiotherapie wird seit gut einem Jahrhundert sowohl bei bösartigen als auch bei gutartigen Hautkrankheiten erfolgreich eingesetzt. Im Laufe der achtziger Jahre ist es jedoch zu einem weltweiten Rückgang dieser Anwendung gekommen. Die Gründe hierfür waren zahlreich und beinhalteten im wesentlichen die zunehmende Beliebtheit und Weiterentwicklung chirurgischer Verfahren sowie die wachsende Furcht vor ionisierenden Strahlen sowohl in der öffentlichen Wahrnehmung als auch bei der Ärzteschaft. Gleichzeitig führten gesetzliche Bestimmungen, hohe Investitionskosten und die vernachlässigte Ausbildung der jüngeren Generation zu einem Schwinden der Indikationsstellungen.

Im Rahmen der ungebremsten Zunahme von Hauttumoren – im speziellen des Basalzellkarzinoms und des spinözellulären Karzinoms – der meist betagten Betroffenen mit oft mehreren Tumoren und konkomittierenden Begleiterkrankungen sind nun wieder vermehrt wissenschaftliche Publikationen zum Stellenwert der Radiotherapie in der westlichen Welt erschienen. Dieser Trend kann ebenfalls in einigen Zentren der Schweiz bestätigt werden, und auch die Industrie hat mit der Entwicklung neuer Geräte darauf reagiert. Bevorzugt kommen sehr weiche, d.h. energiearme Grenz- und Weichstrahlen zum Einsatz, da diese vorwiegend in den äusseren Gewebeschichten absorbiert werden. Dazu werden meist Erzeugerspannungen von 10 bis 50 kV und nur selten höher verwendet.

Therapie maligner Hauttumoren

Bei der Behandlung von Basalzellkarzinomen gilt neben den chirurgischen Massnahmen die Radiotherapie mit einer Abheilungsrate von 90% bis 95% als am effizientesten und ist neueren Behandlungsmethoden wie der photodynamischen

Therapie, Imiquimod und auch der Kryotherapie überlegen. Das kosmetische Resultat kann in über 90% als gut oder sogar exzellent gewertet werden, wobei der Lokalisation (Kopf günstiger als Rumpf) eine wichtige Rolle zukommt. Grundsätzlich geeignet ist die Bestrahlungstherapie für über 60-jährige Patienten mit ausgedehnten Formen oder heiklen Lokalisationen wie der mediale Augenwinkel, der untere Lidrand oder der Nasenbereich (Abb. 1 ) , die alle Prädilektionsstellen des Basalzellkarzinoms darstellen. In einer kürzlich publizierten grösseren Studie konnte gezeigt werden, dass lediglich 4% der männlichen und 13% der weiblichen Patienten durch das resultierende Röntgenoderm mit allenfalls Hypopigmentierung und Teleangiektasien gestört waren. Wenn histologisch eine sklerodermiforme bzw. szirrhöse Wachstumsform besteht, resultiert eine erhöhte Rezidivneigung, weshalb in diesen Fällen eindeutig die mikroskopisch kontrollierte Chirurgie bzw. die Mohs-Chirurgie bevorzugt werden sollte. Weitere Indikationen für eine kurative Behandlung betreffen ausgedehnte flächige Präkanzerosen, M. Bowen sowie die Lentigo maligna, wo ausgezeichnete Ergebnisse erzielt werden.

Bei spinözellulären Karzinomen ist die Erfolgsrate etwa 10% tiefer im Vergleich zu Basalzellkarzinomen und stark abhängig vom histologischen Differenzierungsgrad. Entdifferenzierte und andere Hochrisikoformen (Grösse >2 cm, Dicke >4 mm, spezielle Lokalisationen wie Lippe, Ohr sowie bei Patienten mit Immunsuppression) sollten ausschliesslich chirurgisch angegangen werden.

Palliative Indikationen umfassen kutane T-Zell-Lymphome, B-Zell-Lymphome sowie das Kaposi-Sarkom.

Therapie benigner Hautveränderungen

Trotz Fortschritten in der Phototherapie und neuer immunsuppressiver Medikamente erweist sich die Grenzstrahl-Behandlung entzündlicher Veränderungen auch heute noch als hilfreich. Grenzstrahlen werden praktisch vollständig innerhalb der ersten 2 mm der Haut absorbiert und 50% der Energie wird in den ersten 0,5 mm aufgenommen, weshalb Talg- und Schweissdrüsen, Haarfollikel und unterliegende Organe geschont werden. Hauptindikationen sind therapierefraktäre, lokalisierte Formen von Psoriasis, chronischen Ekzemen besonders der Hände, Lichen simplex chronicus sowie Pruritus ani. Die

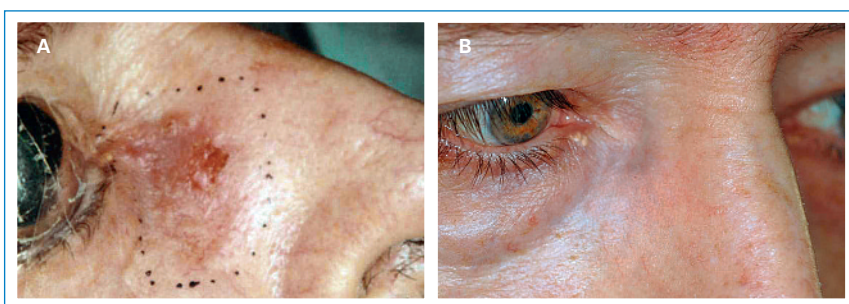


Abbildung 1

68-jähriger Patient mit ausgedehntem solidem Basalzellkarzinom (A) und drei Jahre nach Bestrahlung [12x 4 Gy, 30 kV, 2x/Woche] (B).

Tabelle 1. Vor- und Nachteile der Radiotherapie bei Hauttumoren.

Vorteile	Nachteile
Schmerzlos	Nur für ausgewählte Patienten >60 Jahre
Gewebeschonend	Permanenter Haarverlust
Grosse Sicherheitsabstände möglich Kosmetisches Resultat meist gut bis sehr gut (v.a. Gesicht)	Radioderm mit Teleangiektasien und Fibrose (v.a. Extremitäten und Stamm)
Geeignet für ausgedehnte Formen	Radioderm mit der Zeit eher zunehmend (im Gegensatz zu chirurgischen Narben)
Geeignet für schwierige anatomische Lokalisationen	Keine Zweitbestrahlung an gleicher Stelle möglich
Ambulante Behandlung	Mehrere Sitzungen notwendig
Bei antikoagulierten Patienten möglich	

Korrespondenz:
PD Dr. med.
Stephan Lautenschlager
Chefarzt
Dermatologisches Ambulatorium
Stadtpital Triemli
Herman Greulich-Strasse 70
CH-8004 Zürich
stephan.lautenschlager@triemli.stzh.ch

Mehrheit der Patienten ist gewillt, diese Behandlung bei Bedarf erneut zu wählen. Eine ebenfalls gute Indikation ist die prophylaktische Bestrahlung unmittelbar nach Exzision von Ke-loiden. Das Nebenwirkungsprofil ist gering mit passagerem Erythem und möglicher ebenfalls temporärer Depigmentation. Bei Einhalten der Dosierungsvorschriften ist das Risiko einer Malignominduktion äusserst gering. Grundsätzlich müssen jedoch die folgenden Regeln berücksichtigt werden: Histologische Diagnosesicherung; bisher therapierefraktärer Verlauf; zu erwartendes positives Therapieresultat; nur in Ausnahmefällen im Jugendalter; Einhalten der empfohlenen

Gesamtdosen im Bestrahlungsfeld sowie Einhalten der Richtlinien des Strahlenschutzes.

Vor- und Nachteile der Radiotherapie

Da therapeutisch bei Hauttumoren zahlreiche Alternativen bestehen, müssen die Vor- und Nachteile der Radiotherapie (Tab. 1) sorgfältig gegeneinander abgewogen werden. Die Indikationen unterschiedlicher Verfahren variieren je nach Lokalisation, Ausdehnung, Allgemeinzustand der Betroffenen und dem Wunsch nach dem bestmöglichen kosmetischen Resultat.

Schlussfolgerung

Trotz der Fortschritte in der Behandlung maligner Hauttumoren ist es infolge deren Zunahme besonders bei betagten Patienten zu einer Renaissance der Radiotherapie gekommen. Die Indikation muss jedoch individuell sorgfältig gestellt werden. Gründe für eine Radiotherapie sind Tumoren im Gesicht >1 cm, konkomittierende Erkrankungen und ein Alter >60 Jahre. Neben der Gewebeschonung ist aus Kostengründen die Möglichkeit der ambulanten Behandlung hervorzuheben.

Literatur kann beim Verfasser angefordert werden.